The background features abstract, overlapping geometric shapes in various shades of blue, ranging from light sky blue to deep navy blue. The shapes are primarily triangles and polygons, creating a dynamic, layered effect. The central area is white, providing a clear space for the text.

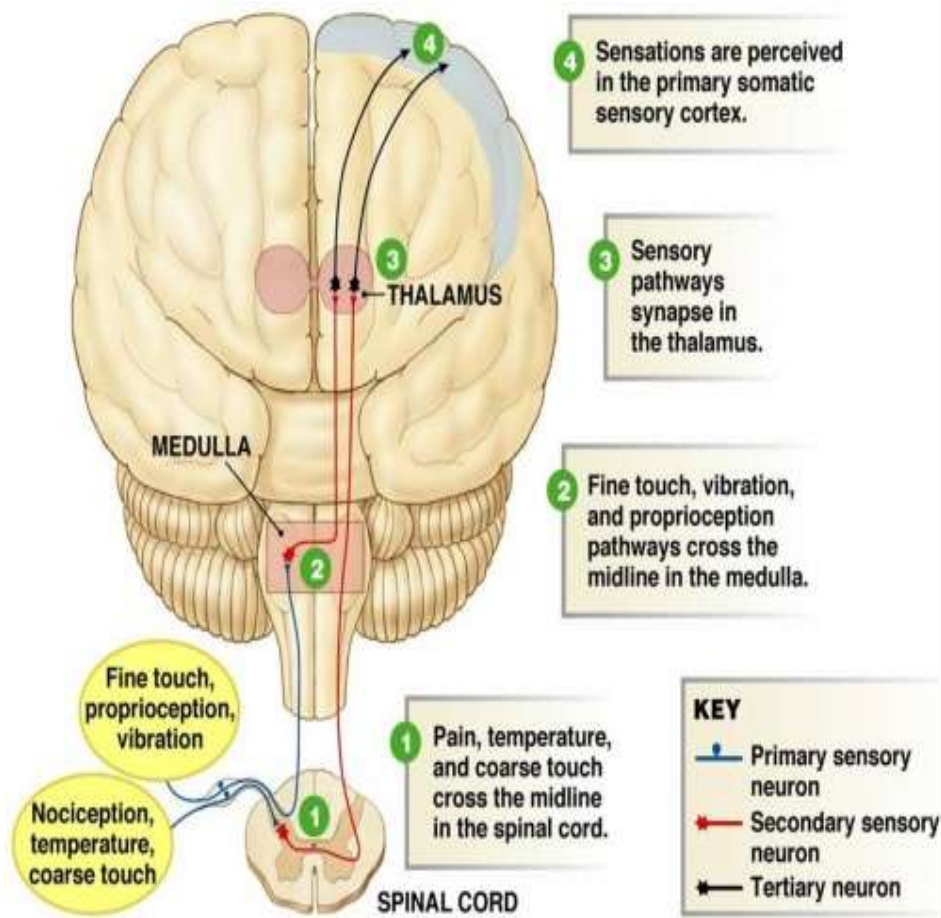
# Somatosensory function, pain, and headache

## Somatosensory system

- ▶ It's the part of the sensory system which concerned with the conscious perception of:

الجهاز الحسي الجسدي هو الجزء من الجهاز الحسي المسؤول عن الإدراك الواعي ل: اللمس، درجة الحرارة، الألم، وأوضاع الجسم.

- ▶ Touch
- ▶ Temperature
- ▶ Pain
- ▶ Body positions



ثلاث أنواع من العصبونات

## Three types of neurons are involved:

ينقل الإشارة من العضو (المستقبل) إلى الحبل الشوكي

بالتفصيل:

- جسم الخلية موجود في الـ Dorsal Root Ganglion (DRG)
- ينقل الحبل الشوكي من الجهة الخلفية (القرن الخلفي)
- هو الجسر بين العالم الخارجي والجهاز العصبي المركزي
- نقطة امتحانية: جسم الخلية للعصبون الأول خارج الحبل الشوكي في الـ DRG — لا داخلها

First-order neurons: Transmit the signals from the organ to the spinal cord.

ينقل الإشارة من الحبل الشوكي إلى المهام (Thalamus)

بالتفصيل:

- يبدأ في القرن الخلفي للحبل الشوكي
- يتقاطع للجانب المعاكس (contralateral)
- يصعد للمهام
- في المهام: الإحساس يُترجم بشكل خشن وغير دقيق — تعرف "ال" ليس ما تعرف بالضبط وين
- نقطة امتحانية: كلمة "crude sense" هي الصادق مهمة — المهام بعملك إحساساً أولاً غير محدد التحديد الدقيق ينجي في الخطوة التالية.

Second-order association neurons: Transmit signals from the spinal cord to the thalamus where they are roughly localized and perceived as a crude sense.

• القشرة موجودة في الفص الجداري (Parietal Lobe)

• هنا يحدث:

- Full localization — تعرف بالضبط وبين الأكم
- Intensity discrimination — قوي ولا خفيف؟
- Interpretation — شو معنى هذا الإحساس؟

Third-order neurons: forward the information from the thalamus to the somatosensory cortex, where full localization, intensity discrimination, and interpretation occur.

Somatosensory system...

# Somatosensory transmission pathways



المسار التمييزي

	Discriminative	Anterolateral
يتقاطع في	Medulla	Spinal cord
السرعة	سريع	بطيء
ينقل	proprioception, لمس دقيق	ألم، حرارة
عدد العصبونات	3	متعددة



المسار الامامي الجانبي

## Discriminative pathway:

الألياف تمسح في العمود الخلفي للجبل الشوكي أولاً بدون تقاطع  
تتقاطع فقط عند ال Medulla

Cross at the medulla

Uses only **3 neurons**

سريع جداً

Rapidly transmit information

(**proprioception sensation**)

(الاهساس بوضع الجسم) اللمس الدقيق، الاهتزاز

ماذا ينقل؟

يتقاطع في الجبل الشوكي منذ فصل مستوى الةقود

## Anterolateral pathway:

Crosses within the first few segments of entering the spinal cord

**Multiple neurons** are involved in the process

بطيء

**Slow** conducting

**Nociception**

(الألم)

ماذا ينقل؟

درجة الحرارة  
اللمس الخشن

# Pain

- ▶ **Protective** and unpleasant sensation.
- ▶ Originated from **pain receptors**.
- ▶ It is **shaped by previous life experience**.
- ▶ **Nociceptors**: are **receptive nerve endings that respond to noxious of painful stimuli**, and transmit impulses to the **dorsal horn neurons in the spinal cord**.

مستقبلات الألم  
(Nociceptors)

يتأثر به التجارب السابقة في الحياة

📌 هذه النقطة مهمة جداً نفسياً وسيبرياً — نفس الجرح يولم شخصاً أكثر من آخر بسبب تجاربهم السابقة، والخوف، والثقافة، لهذا الآلام له بُعد نفسي وعاطفي وليس فقط جسدياً.

المستقبلات الألمية (Nociceptors) = نهايات عصبية حساسة تستجيب للمحفزات المؤذية → ترسل الإشارة لـ عصبونات القرن الخلفي في الحبل الشوكي

# Pain transmission pathways

صغار  
نقل الألم

▶ **Neospinothalamic tract:** Fast and sharply discriminative pain (knife cut). Formed from specific neurons

- سريع جداً ويحدد — مكان وجع السكين
  - يُحدد مكان الألم بدقة
  - يُشكّل من ألياف Aδ (النخضة، سرعة التوصيل)
  - هو الـ "First Pain" — الألم الفوري الحاد
- مثال: لما تُخزّ بآبرة، أول شعور حاد فوري = Neospinothalamic

▶ **Paleospinothalamic tract:** Slow, continuously conducted pain (chronic pain).

- بطيء ويستمر — مثلاً الألم المزمن
  - لا يحدد المكان بدقة
  - يُشكّل من ألياف C (غير مُنخّضة، بطيئة)
  - هو الـ "Second Pain" — الوجع المستمر الخافق
- مثال: بعد الخنزة، الوجع الثقيل الذي يبقى ويزيد = Paleospinothalamic

# Processing of pain information

معالجة معلومات الألم

1 The Somatosensory Cortex | القشرة الحسية الجسدية  
"Where pain information is perceived and interpreted"  
• هنا تُدرَك وتُفسَّر معلومات الألم  
• تحدد أين الألم وكيف هو شديد

The somatosensory cortex, where pain information is perceived and interpreted.

2 The Limbic System | الجهاز الحوفي  
"Where the emotional components of pain are experienced — in addition, thirst and hunger can be felt here"  
• هنا تُعاش المكونات العاطفية للألم  
• لهذا نفس هذه الألم يختلف بين الناس عاطفياً  
• وايضاً الجوع والعطش تُشعرنا  
• أما نفس هذا الكتاب والكتاب من زمان الألم — لأن الجهاز الحوفي مستقر بالمادة القلبية ولهذا معاصرات الانقلاب تُشعرنا بالألم المزمن

The limbic system where the emotional components of pain are experienced, in addition, thirst and hunger can be felt here.

3 The Brain Stem Centers | مراكز جذع الدماغ  
"Where responses to pain occur — somatic (controllable) or autonomic (e.g., increased heart rate)"  
• هنا تحدث ريبود الفعل على الألم  
• جسدية (Somatic): مثال سحب يدك  
• لاإرادية (Autonomic): مثال تسارع ضربات القلب، التعرق، ارتفاع ضغط الدم  
• لهذا عندما تتألم يرتفع ضغط دمك وقلبك يسرع — هذا ليس مرسماً، هو استجابة طبيعية لجذع الدماغ

The brain stem centers where responses to the pain occur. It might be somatic which can be controlled or autonomic such as increased heart rate.

تصنيف الألم

# Classification of pain

الألم الحاد ← الألم الذي يستمر لفترة قصيرة  
المستمر ← الألم الذي يستمر لفترة طويلة  
المزمن ← الألم الذي يستمر لفترة طويلة

موقع الألم ← المكان الفعلي الذي لم يصب فيه بالألم

Pain

- ▶ Pain can be classified based on location, referral, and duration.
- ▶ Location: cutaneous, deep somatic, or visceral pain.
- ▶ Referral: is pain perceived at a site different from its origin such as in angina.
- ▶ Duration:
  - ▶ Acute pain: is self-limiting pain that ends when the injured tissues heal.
  - ▶ Chronic pain: is pain that lasts much longer such as frequent headaches or nerve damage.

“Pain can be classified based on: Location, Referral, and Duration”

الألم يصنّف بناءً على: الموقع، الإحالة، والمدة

### الموقع | Location

- Cutaneous — سطحي في الجلد
- Deep somatic — عميق في العضلات والعظام والمفاصل
- Visceral — في الأعضاء الداخلية (أصعب في التحديد)

### الإحالة | Referral

“Pain perceived at a site different from its origin — such as in angina”

ألم يُحسّ في مكان مختلف عن مصدره الحقيقي

💡 مثال كلاسيكي: في الذبحة الصدرية (Angina) — الألم في القلب لكن المريض يشعر به في الذراع الأيسر أو الفك. السبب: الألياف الحشوية الجلدية تدخل نفس مستوى الحبل الشوكي فيخطئ الدماغ في تحديد المصدر.

### المدة | Duration

#### الألم الحاد | Acute Pain

“Self-limiting pain that ends when the injured tissues heal”

- ألم محدود ذاتياً، ينتهي بشفاء الأنسجة
- له سبب واضح ومحدد
- مثال: ألم الجرح، كسر العظم

#### الألم المزمن | Chronic Pain

“Pain that lasts much longer — such as frequent headaches or nerve damage”

- يستمر لفترة طويلة (عادةً أكثر من 3 أشهر)
- قد يستمر حتى بعد شفاء السبب الأصلي
- مثال: الصداع المتكرر، ألم الأعصاب

ألم الأعصاب  
من الرأس  
من العنق

# Special types of pain

- ▶ **Neuralgia:** characterized by severe, brief, often repetitive attacks of lightning-like or throbbing pain.
- ▶ **Trigeminal neuralgia:** one of the most common and severe neuralgias. It is manifested by facial tics or spasms which might be due to an artery rubbing on a nerve.
- ▶ **Postherptic neuralgia:** a chronic pain that can occur after shingles, an infection of the dorsal root ganglia, and corresponding areas of innervation by the varicella-zoster virus.

# Special types of pain

- ▶ **Neuropathic pain**: May be due to trauma or disease of neurons in e.g. from endocrine disease or neurotoxic medication.
- ▶ **Phantom limb pain**: follows amputation of a limb or part of a limb
  - ▶ The pain sensations, which may disappear spontaneously or persist for many years, can be similar to those that were present before the amputation, as though the limb is still present

## 1 Neuralgia | الألم العصبي (العصاب)

“Severe, brief, often repetitive attacks of lightning-like or throbbing pain”

ألم شديد، مختصر، متكرر — مثل البرق أو الخفقان

### ◆ Trigeminal Neuralgia | عصاب العصب مثلث التوائم

“One of the most common and severe neuralgias — manifested by facial tics or spasms — might be due to an artery rubbing on a nerve”

- من أشد أنواع الألم المعروفة
- يظهر على شكل تشنجات أو تقلصات في الوجه
- السبب المحتمل: شريان يضغط على العصب مثلث التوائم (CN V)
- الألم يُثار بلمس خفيف للوجه أو المضغ أو الكلام

### ◆ Postherpetic Neuralgia | الألم العصبي ما بعد الهربس

“Chronic pain after shingles — infection of dorsal root ganglia and corresponding areas by varicella-zoster virus”

- ألم مزمن يبقى بعد التعافي من الحزام الناري (Shingles)
- السبب: فيروس Varicella-Zoster يُصيب الـ Dorsal Root Ganglia
- الألم يستمر في المنطقة التي كانت مُصابة بالطفح

## 2 Neuropathic Pain | الألم العصبي المرضي

“May be due to trauma or disease of neurons — e.g., from endocrine disease or neurotoxic medication”

- ألم ناتج عن تلف أو مرض في الأعصاب نفسها
- الأسباب:
- أمراض الغدد الصماء مثل السكري (Diabetic neuropathy)
- أدوية سامة للأعصاب مثل بعض أدوية العلاج الكيماوي

## 3 Phantom Limb Pain | ألم الطرف الوهمي

“Follows amputation of a limb or part of a limb — pain sensations may disappear spontaneously or persist for many years — similar to those present before amputation — as though the limb is still present”

- ألم يُحسّ في طرف مبتور كأنه لا يزال موجوداً
- قد يختفي تلقائياً أو يستمر سنوات
- الإحساس مشابه لما كان يشعر به قبل البتر

🧠 **الإلية: الدماغ كان** “مبرمجاً” على استقبال إشارات من هذا الطرف. بعد البتر، الخلايا العصبية في القشرة الدماغية لا تزال نشطة وترسل إشارات ألم — التحسس المركزي لا يزال موجوداً بدون مصدر حقيقي.

# Headache

- ▶ **Headache** is a common disorder that is caused by a number of conditions.
- ▶ Some headaches represent primary disorders and others occur secondary to another disease state in which head pain is a symptom.
- ▶ Primary headache disorders include:
  - ▶ Migraine headache.
  - ▶ Tension-type headache.
  - ▶ Cluster headache.
  - ▶ Chronic daily headache.
- ▶ Although most causes of secondary headache are benign, some are indications of serious disorders such as meningitis, and brain tumor.

• الصداع اضطراب شائع ناتج عن عدد من الحالات

• بعض الصداعيات أولية (Primary) — الصداع هو الحالة نفسها

• بعضها ثانوي (Secondary) — الصداع عرض لمرض آخر

تتضمن Primary headache disorders:

1. Migraine headache
2. Tension-type headache
3. Cluster headache
4. Chronic daily headache

⚠ مهم: بعض الصداعيات الثانوية تكون إشارة لحالات خطيرة مثل التهاب السحايا (Meningitis) أو ورم الدماغ (Brain Tumor) — لازم تعرفوها!

السَّقِيَّة

# Migraine

اضطراب عصبي يتميز بـ

- نوبات متعددة المراحل (Multiphase attacks)
- ألم أحادي الجانب (Unilateral)
- مصحوب بـ غثيان، قيء، حساسية للضوء (Photophobia)، حساسية للصوت (Phonophobia)

- ▶ Migraine headache: neurological disorder characterized by multiphase attacks of uni-lateral head pain associated with nausea, vomiting, noise and light sensitivity.
- ▶ The pathophysiology of it is poorly understood.
- ▶ Might be due to neurological disorder characterised by multiphase attacks of head pain.

مراحل السَّقِيَّة

- [1] Prodrome (ساعات-أيام قبل)  
علامات تحذيرية: تعب، تغيرات مزاجية، شهية زائدة
- [2] Aura (دقيقة قبل الألم 20-60)  
اضطرابات بصرية، حسية، أو كلامية  
(ليست موجودة في كل الحالات)
- [3] Headache Phase (4-72 ساعة)  
الألم الشديد الأحادي الخافق
- [4] Postdrome (بعد الألم)  
إرهاق، تعب، "الشعور بالغثيم"

## صداع التوتر

السلامة يذكر 4 نقاط:

- ① Most common — الأكثر شيوعاً
- ② Not severe — does not interfere with daily activities  
غير شديد، لا يمنع الأنشطة اليومية (على عكس الشقيقة)
- ③ Occurs in hatband distribution around the head  
يحدث بتوزيع "الحزام حول الرأس" — ثاني الجانب، ضاغط
- ④ Not associated with nausea and vomiting

غير مصحوب بغثيان أو قيء

# Tension- type headache

- ▶ Most common.
- ▶ Not severe, so it does not interfere with the daily activities.
- ▶ Occurs in hatband distribution around the head.
- ▶ Not associated with nausea and vomiting.

### مقارنة Migraine vs Tension-Type

	Migraine	Tension
الجانب	أحادي	ثنائي
نوع الألم	خافق	ضاغط
الشدة	شديد	خفيف-معتدل
الغثيان	نعم ✓	لا ✗
الحساسية للضوء	نعم ✓	لا ✗
الشيوع	أقل	الأكثر

# Cluster headache

- ▶ Uncommon
- ▶ Characterised by clusters of headache for weeks the headache free for long period.
- ▶ Pain behind the eye, radiated to the cheek and gum.
- ▶ Associated with agitation, lacrimation, rhinorrhoea and forehead sweetening.
- ▶ Poorly understandable pathophysiology.

① Uncommon — نادر

② Characterized by clusters of headache for weeks — headache free for long period

نوبات في عناقيد لأسابيع، ثم فترة خالية من الصداع لفترة طويلة

③ Pain behind the eye — radiated to the cheek and gum

ألم خلف العين يمتد للخد واللثة

④ Associated with: agitation, lacrimation, rhinorrhoea, and forehead sweating

مصحوب بهياج، دموع، رشح أنفي، تعرق الجبهة

⑤ Poorly understandable pathophysiology

# Chronic daily headache

↓  
الصداع اليومي  
المزمن

① Occurs 15 days or more a month	يحدث 15 يوم أو أكثر شهرياً
② Retains some characteristics of migraine or tension-type headache	يحتفظ ببعض خصائص الصداع الشقيقة أو صداع التوتر
③ Common with medication overuse	شائع مع الإفراط في استخدام الأدوية ← هذا هو ال MOH الذي تحدثنا عنه
④ Unknown cause	السبب غير معروف في بعض الأحيان 👉 نقطة مهمة جداً للصيادلة: المرضى الذي يأخذ مسكنات أكثر من 10-15 يوم في الشهر يطور صداع الإفراط في الدواء — العلاج هو إيقاف الدواء المسبب تدريجياً تحت إشراف طبي.

- ▶ Occurs 15 days or more a month.
- ▶ Retain some characteristics of migraine or tension-type headache.
- ▶ Common with medication overuse.
- ▶ Unknown cause.

# Temperomandibular joint (TMJ) syndrome

متلازمة المفصل الفكي الصدغي هي من أهم أسباب الصداع

- ▶ **Temperomandibular joint (TMJ) syndrome** is one of the major causes of headaches.
- ▶ It usually is caused by an imbalance in joint movement because of poor bite, teeth grinding, or joint problem such as inflammation, trauma, and degenerative changes.

#### الأسباب:

- Poor bite — سوء الإطباق (الأسنان لا تتطابق صح)
- Teeth grinding (Bruxism) — صرير الأسنان
- مشاكل المفصل: التهاب، صدمة، تغيرات تنكسية